Resectieve behandeling van peri implantitis

Liever glad dan ruw

Aan de hand van een casus laat Peet van Gils zien dat door het verwijderen van het ruwe oppervlak, peri-implantaire infecties met succes aangepakt kunnen worden. Hierdoor wordt namelijk de mogelijkheid tot professionele reiniging en de toegankelijkheid voor zelfzorg van de patiënt vergroot.

Peet van Gils

Met meer dan 1 miljoen patiënten met implantaten in ons land en een prevalentie van peri-implantitis van tussen de 20 en 40%[1] komt er vermoedelijk een hausse aan problemen op ons af. De preventie ervan is daarom een strikte noodzaak en dat begint uiteraard met de juiste informatie aan de patiënt.

Waar in de jaren 80 en 90 de discussie ging over de overlevingsduur van implantaten (worden implantaten niet afgestoten?) gaat het nu meer over het succes ervan en de problemen die zij kunnen veroorzaken. Anders gezegd: wat moet de patiënt weten alvorens men besluit om eventueel een implantaat te laten plaatsen?

Bot

Een implantaat steekt net als een tand of kies uit het bot, maar er zijn enkele essentiële verschillen. Het implantaat kan functioneren omdat het feitelijk een botanker is. De biochemische structuur van titaniumoxide lijkt dermate op dat van bot, dat populair gezegd, het bot het implantaat niet herkent als lichaamsvreemd en er strak tegenaan groeit. De verbinding is micro-mechanisch en niet chemisch. Het bot bedekkende slijmvlies heeft evenzo geen hechting met het implantaat. Dit in tegenstelling tot bij eigen tanden en kiezen, waar wel een verbinding is, middels de supra alveolaire bindweefselvezels. Deze verbinding biedt, bij een effectieve plaquebeheersing bescherming van het bot tegen micro-organismen. Anders gezegd: bacteriën komen bij implantaten tot het bot en daarmee is dat feitelijk vragen om moeilijkheden.
Bij te grote hoeveelheden pathologische bacteriën kan de balans tussen aanval en afweer van micro-organismen namelijk doorslaan in een ontstekingsproces met botontkalking als gevolg. Door de afwezigheid van een goed doorbloed parodontaal ligament en door een andere oriëntatie van de collageenvezels is er bij implantaten sprake van een minder krachtige afweer. Hierdoor slaat de destructie sneller op hol en vindt daarmee sneller, breder en dieper plaats (figuur 1). [2]

De omstandigheden waardoor de balans sneller door kan slaan zijn onder andere een matige plaquebeheersing, mogelijk door een ongunstige vormgeving van de suprastructuur. Maar ook het oppervlak van het implantaat kan een rol spelen.[3]

Implantaatoppervlak

Onderzoek laat zien dat niet elk implantaatoppervlak dezelfde eigenschappen heeft waar het de voortgang van peri-implantitis betreft. Bij een experiment waarbij met een ligatuur peri-implantitis bij honden werd veroorzaakt bleek dat implantaten met een *TiUnite* oppervlak[4] (Figuur 2a en 2b) verder achteruit gingen, waar bij andere implantaatoppervlakken het proces stopte.[5] Dit oppervlak werd destijds ontwikkeld om vroegtijdig verlies van implantaten in matige botkwaliteit te voorkomen.[6]

Gesteld kan worden dat men met dat implantaat te ver is doorgeslagen in het verruwen van het implantaatoppervlak. Het

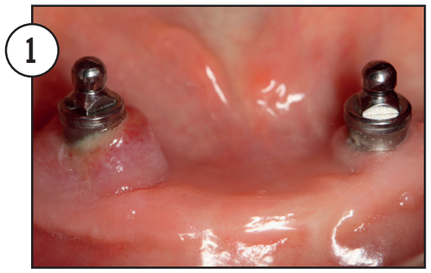

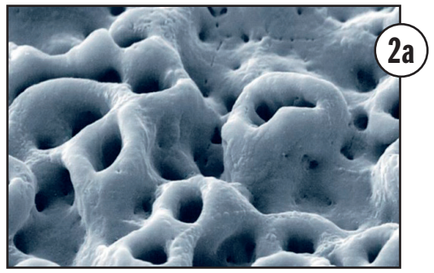

Figuur 1. Uitgebreide weefselreactie bij peri-implantitis

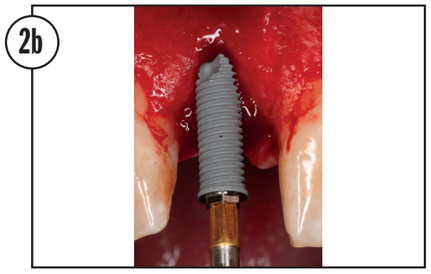

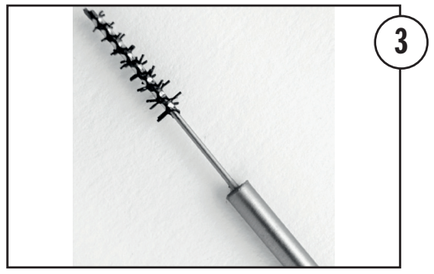

Figuur 3. PeriBrush van Tigran

kan weliswaar het aantal *early failures* doen verminderen, maar het vergroot het aantal *late failures*. Een andere implantaatfirma, 3i, voorzag dit probleem door cervicaal een aantal windingen niet verruwd, maar slechts *machined* te laten zijn, om een vergrote plaqueretentie bij eventueel botverlies te voorkomen. Het betrof hier nog implantaten met een externe hex, waarbij meestal botverlies tot de eerste winding optrad. Het geloof in een ruwer oppervlak droeg er toe bij zelfs ook abutments te verruwen om een betere stabiliteit van het slijmvlies bij de implantaatdoorgang te verkrijgen. Echter, bij de meerderheid van onze patiënten is de mondhygiëne niet altijd en overal toereikend en geeft een gebrek aan plaquebeheersing aanleiding tot mucositis, eventueel gevolgd door peri-implantitis.
Door patiënten er bij elke gelegenheid op te wijzen wat de gevaren zijn van een onjuiste zelfzorg en ze specifiek terug te laten komen voor een mondhygiëne evaluatie, 4-6 weken na plaatsing van de suprastructuur tijdens de nulmeting, kan en moet het belang ervan onderstreept worden.
Is peri-implantitis eenmaal een feit dan helpt het verbeteren van de mondhygiene meestal niet en is een chirurgische behandeling nodig om de op hol geslagen ontsteking te stoppen. De behandeling bestaat uit het uitvoeren van een flapoperatie, waarbij het ontstekingsweefsel wordt weggenomen en het implantaat oppervlak moet worden gereinigd. Oppervlakken met 'vulkaan achtige' dieptestructuren kunnen niet afdoende gereinigd worden dan door het oppervlak uit te vlakken. Daarom is het noodzakelijk dit type oppervlak gladder te krijgen. Bovendien als het implantaat in de esthetische zone ligt zal het wenselijk zijn een eventueel angulair defect te regenereren. Elke vorm van regeneratie zal niet lukken als er geen grondige desinfectie kan plaatsvinden. Daarnaast moet de overweging te explanteren ook altijd worden overwogen. Voorspelbaarheid en esthetiek moeten een rol spelen bij deze beslissingen.

Het wassen van een implantaat of het chemisch reinigen is niet altijd even effectief. Het gebruik van chloorhexidinespoelmiddel blijkt bijvoorbeeld niet van meerwaarde.[7] Citroenzuur lijkt daarbij nog het meest effectief[8], maar zeker als er naar regeneratie wordt gestreefd is, zoals gezegd, een effectieve reiniging noodzakelijk. Het is bekend dat hergebruik van titanium abutments onverstandig is, aangezien het niet goed lukt vervuiling ervan weg te krijgen. Er is dus een vorm van abrasie nodig.

Gladder maken

Daarom is het een goed streven het opper-

Figuur 4. Carborundum freesjes

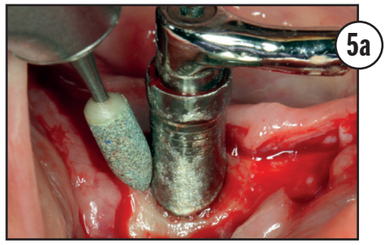

Figuur 5a. Na botresectie beslijpen met carborundum

Figuur 5b. Voldoende gekeratiniseerde mucosa

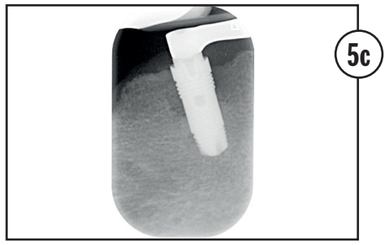

Figuur 5c. Botdefect rondom voor

Figuur 5d. Na resectieve botcorrectie

vlak van het implantaat dat zich buiten het bot bevindt gladder te krijgen door implantoplastie. Te overwegen valt dat met een titanium borsteltje te overwegen, bijvoorbeeld de Tigran® PeriBrush (figuur 3). Handig lijkt de Koreaanse R-Brush® van de firma NeoBiotech, die met een configuratie van gebogen spaken de windingen rond een implantaat, ronddraaiend met de micromotor, van zijn oorspronkelijke oppervlak kan ontdoen. Zij pretenderen een medium rough implantaat oppervlak van Ra 1-1.2 te kunnen realiseren.

Om een *rough surface* implantaat, zoals een Bonefit ITI ® of een TiUnite® glad te krijgen is een agressiever middel nodig, zoals dat bijvoorbeeld mogelijk is met een carborundum steentje van de firma Meisinger® (figuur 4 en 5). Daarmee kunnen desgewenst ook de windingen worden weggenomen. Dat is bewerkelijk, maar heeft als voordeel dat de nazorg eenvoudiger wordt en je bij pocketmeting niet op de windingen stuit.

Het is echter technisch lastig helemaal rondom de implantaten alle vlakken te bereiken en met name de onderzijde van de laatste winding boven het bot blijft deels onbereikbaar. Daar kan een microbrush voor gebruikt worden, zoals bijvoorbeeld een Tigran®PeriBrush® (figuur 3).

Prognose

De prognose van behandelde door peri-implantitis gecompromitteerde implantaten blijft echter dubieus op grond van gegevens uit de literatuur. [9] Het ontstaat vaker bij voor parodontitis gevoelige patiënten, vooral wanneer de mondhygiëne ter plaatse ontoereikend is. Daarnaast is er het behandelaarseffect. Er zijn verschillen aangetoond tussen behandelaars voor het succespercentage na het plaatsen van implantaten. Het is daarom aannemelijk dat dit ook geldt voor het behandelen van peri-implantitis. [10]

Casus

Zie figuur 6a – 6i

De volgende casus van een cariës gevoelige patiënte met een suboptimale mondhygiëne en naar later bleek, matig ingestelde diabetes toont al rap verlies van botweefsel, met name rond het implantaat op locatie 46, kort na plaatsing van twee Brånemark Nobel TiUnite® implantaten in 2005. Na opname van de patiënt in het paroprotocol wordt binnen een jaar met de controle solo duidelijk dat de botafbraak progressief van karakter is. Middels flapchirurgie wordt daarop het oppervlak van het implantaat 46 ontdaan van de groffe structuur met behulp van carborudum steentjes. Het is niet eenvoudig om overal goed bij en rondom te komen. Bovendien geeft het veel slijpsel, dat zorgvuldig verwijderd moet worden. Al met al is het een lastige en daarom arbeidsintensieve klus.

Op de solo behorend bij de nieuwe nulmeting blijkt het botniveau bij het implantaat op locatie 45 nu ook twee windingen te hebben verloren. De vraag is of dat wel goed gaat. In 2010 blijkt het implantaat 45 tot de zesde winding bot te hebben verloren. Omdat de 46 stabiel blijft wordt voorgesteld opnieuw flapchirurgie te indiceren. Het animo van de patiënt is echter gering en pas een jaar later is zij zover. Dan blijkt dat er nog twee windingen verloren zijn gegaan, terwijl de 46 daarentegen stabiel is gebleven. Medio 2012 wordt de derde nulmeting gedaan en 4 jaar later blijkt de situatie stabiel.

Deze casus lijkt duidelijk te maken dat dit type oppervlak volledig door bot bedekt moet blijven om problemen te voorkomen bij voor botverlies gevoelige individuen. Als parodontoloog behandelen we met name deze categorie patiënten. Daarom werd in onze praktijk vanaf 2006 besloten dit soort implantaten niet langer te gebruiken.

Opvallend was dat als je collega's aansprak met de vraag of zij dit probleem herkenden er nauwelijks bij waren die soortgelijke ervaringen hadden. Het is nooit erg populair om negatieve resultaten uit te lichten, maar we kunnen ons, in het belang van de patiënt, niet permitteren hiervan weg te kijken.

Andere implantaatsystemen

Ook bij andere merken implantaat-systemen komt peri-implantitis voor. Hieronder een voorbeeld daarvan (figuur 7a - 7e), waarbij middels resectieve chirurgie het bot werd uitgevlakt om ruimte te bieden

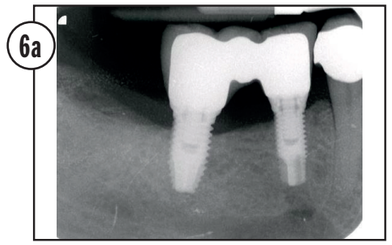

Figuur 6a. Eerste nulmeting

Figuur 6b. Klinisch beeld eerste nulmeting

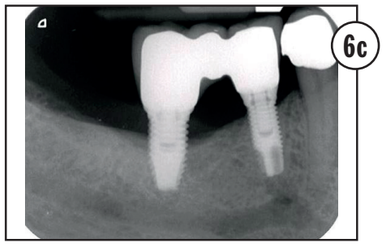

Figuur 6c. Situatie binnen 1jaar

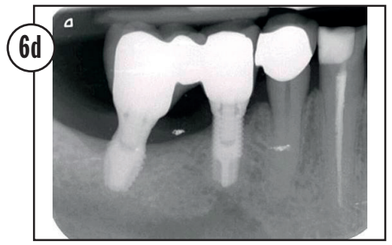

Figuur 6d. Tweede nulmeting na chirurgie

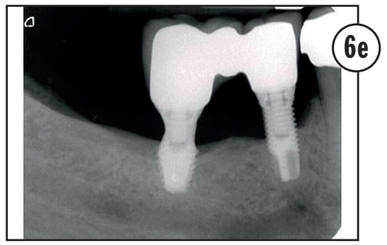

Figuur 6e. Stabiel bij 46 / veel botverlies 45

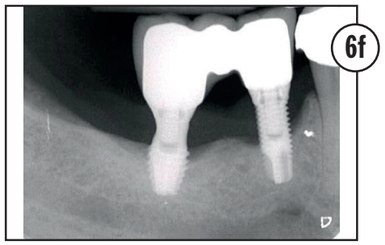

Figuur 6f. Progressief botverlies 45

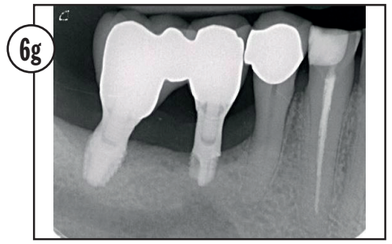

Figuur 6g. Derde nulmeting na opnieuw chirurgie

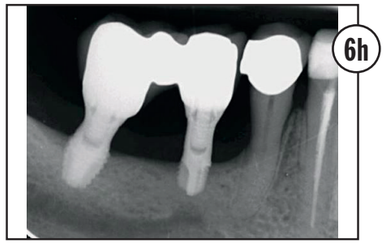

Figuur 6h. Stabiel resultaat 4 jaar later

Figuur 6i. Klinisch beeld derde nulmeting

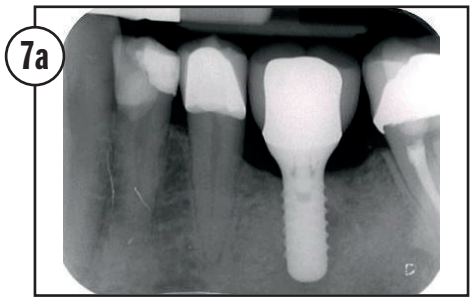

Figuur 7a. Rx nulmeting

Figuur 7b. Klinisch beeld bij nulmeting

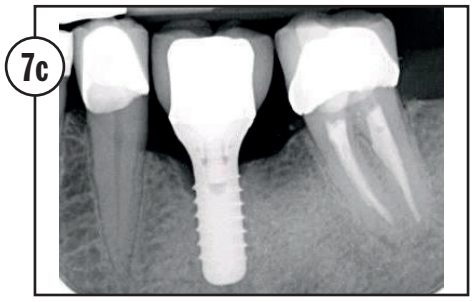

Figuur 7c. 3 jaar postoperatief met pusafvloed

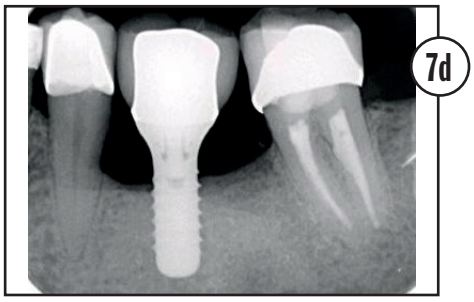

Figuur 7d. Nulmeting na resectieve correctie

Figuur 7e. Klinisch beeld bij nulmeting

aan forse ragers. Daarbij is het vaak nodig parodontale aanhechting bij de buurelementen op te offeren, zoals bij chirurgische kroonverlenging wordt toegepast. Deze techniek is dus niet geschikt voor de esthetische zone. Daar zal een regeneratieve techniek overwogen kunnen worden. Voorwaarde daarvoor is dat het implantaatoppervlak volledig gereinigd moet zijn.

Onderhoud

Voor de onstane veel grotere interdentale ruimten is het zaak een zo dik mogelijke rager in alle richtingen te hanteren. Daarnaast dient de patient opnieuw te worden gewezen op de noodzaak te flossen om submucosale reiniging te bewerkstelligen. Dit moet altijd intra-oraal worden gedemonstreerd en geoefend. Tevens is het nodig een nieuwe nulmeting, inclusief pocketdiepte meting en het maken van een röntgenfoto (bij voorkeur de solo) uit te voeren, om te kunnen vaststellen of er toch nog progressie van de peri-implantititis plaatsvindt.

Scaling met handinstrumenten of met ultrasone apparatuur heeft geen noodzaak bij dentate patienten. Het advies is de biofilm te verwijderen met kruislings gehouden flosdraad (bijvoorbeeld Dentotape van Johnson & Johnson). Uitzondering daarop vormt de categorie edentate patiënten met implantaten in het onderfront waar zich wel tandsteen op af kan zetten.

Conclusie

Het doel van het behandelen van peri-implantitis is het stoppen van de op hol geslagen vreemdlichaamsreactie. Het streven is immers om verder botverlies te voorkomen, opdat het implantaat functioneel kan blijven. Daarbij moet er liefst een band gekeratiniseerde mucosa rondom het implantaat behouden blijven, zodat het poetsen rondom goed uitvoerbaar is. Verder is het onwenselijk angulaire botdefecten te laten bestaan, opdat pocketdiepte vermindering voorspelbaar te realiseren is. Opoffering van aanhechting van de buurelementen is daarbij niet altijd te vermijden. Meetbaarheid van ontsteking door sonderen is vereist om te kunnen evalueren of er stabiliteit verkregen is. Het wegnemen van windingen maakt dit mogelijk. Bovendien hechten er minder grote aantallen micro-organismen aan een kleiner en gladder oppervlak, zodat er evenwicht kan komen in aanval van bacteriën enerzijds en afweer van de peri-implantaire weefsels anderzijds. Het motto is dus liever glad dan ruw.

Peet van Gils is tandarts-parodontoloog NVvP en implantoloog NVOI. Hij is op verwijzing werkzaam in Alkmaar en Amstelveen en geeft regelmatig cursussen en lezingen.