Het effect van de Socket Shield Technique

De Pink Esthetic Score (PES)

Stella van Gils

Het plaatsen van een implantaat in de esthetische zone kan zeer uitdagend zijn, met name voor het lange termijnperspectief. Er worden hoge eisen gesteld als het gaat om esthetische tevredenheid. Het extraheren van een element leidt tot dimensionele veranderingen met regelmatig negatieve cosmetische uitkomsten. De belangrijke onderzoeken van Araújo & Lindhe, 2005 en die van Van Der Weijden et al., 2009 laten zien dat zeker aan de buccale zijde van de alveole, er in de horizontale - en verticale hoogte meer resorptie en volumeverlies van het zachte weefsel zal zijn dan in de corresponderende palatinale zijde gedurende het remodelleringsproces. Verlies van zowel het harde als het zachte weefsel is niet voordelig voor het te plaatsen implantaat, maar juist behoud van het alveolaire botvolume/architectuur is essentieel.

Socket-Shield Technique v.s. implanteren zonder behoud van het parodontium

De conventionele immediaat implantaat (CII) procedure bestaat uit eerst de tand trekken, waarbij het helen van het bot meestal drie maanden duurt, gevolgd door het plaatsen van een implantaat. Echter, deze traditionele methode geeft geen optimaal resultaat als het gaat om het volume van het harde en zachte weefsel. Volgens de studie van Bäumer et al., 2015, compenseert bottransplantatie maar deels voor de resorptie van het buccale weefsel.

Een van de mogelijke methodes om de negatieve esthetische uitkomsten te minimaliseren is de socket shield-techniek (SST). SST is een meer geavanceerde vorm van immediaat implanteren. Een buccaal wortelfragment wordt behouden in de alveole, waarna linguaal van het wortelfragment een immediaat implantaat wordt geplaatst. Het buccale bot blijft geheel in stand doordat het bundle bone, het laagje bot waar de Sharpy-vezels van het parodontium mee verbonden zijn, in takt blijft. Het biedt support voor het omvattende weefsel wat zorgt voor weinig resorptie, en juist behoud van de papilla en de natuurlijke architectuur van de gingiva. Deze methode is in basis daarom superieur aan elke andere behandeling. De techniek is voor het eerst beschreven door Hürzeler et al. 2010.
Wij deden een Systematic Review om te zien of dat in de praktijk ook zo uitpakt.

Pink Esthetic Score (PES)

Om de esthetische uitkomsten tussen deze twee methoden te meten wordt de Pink Esthetic Score (PES) (Fürhauser et al., 2005) gebruikt. Zeven parameters worden geëvalueerd en vergeleken rondom het zachte weefsel en om het implantaat. Een scoringssysteem van 0-1-2 is gebruikt met een maximum PES van 14 en 0 is de laagste score (afbeelding 1).

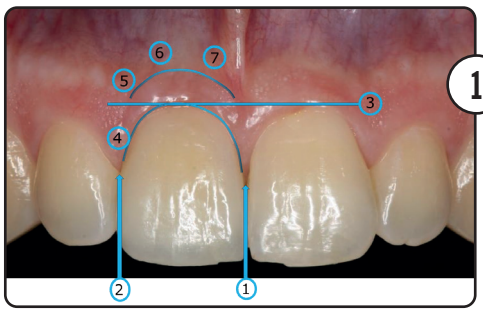

1

Systematic review

Een systematic review is opgezet om te onderzoeken wat het effect is van een immediaat implantaat met de socket shield-tech-

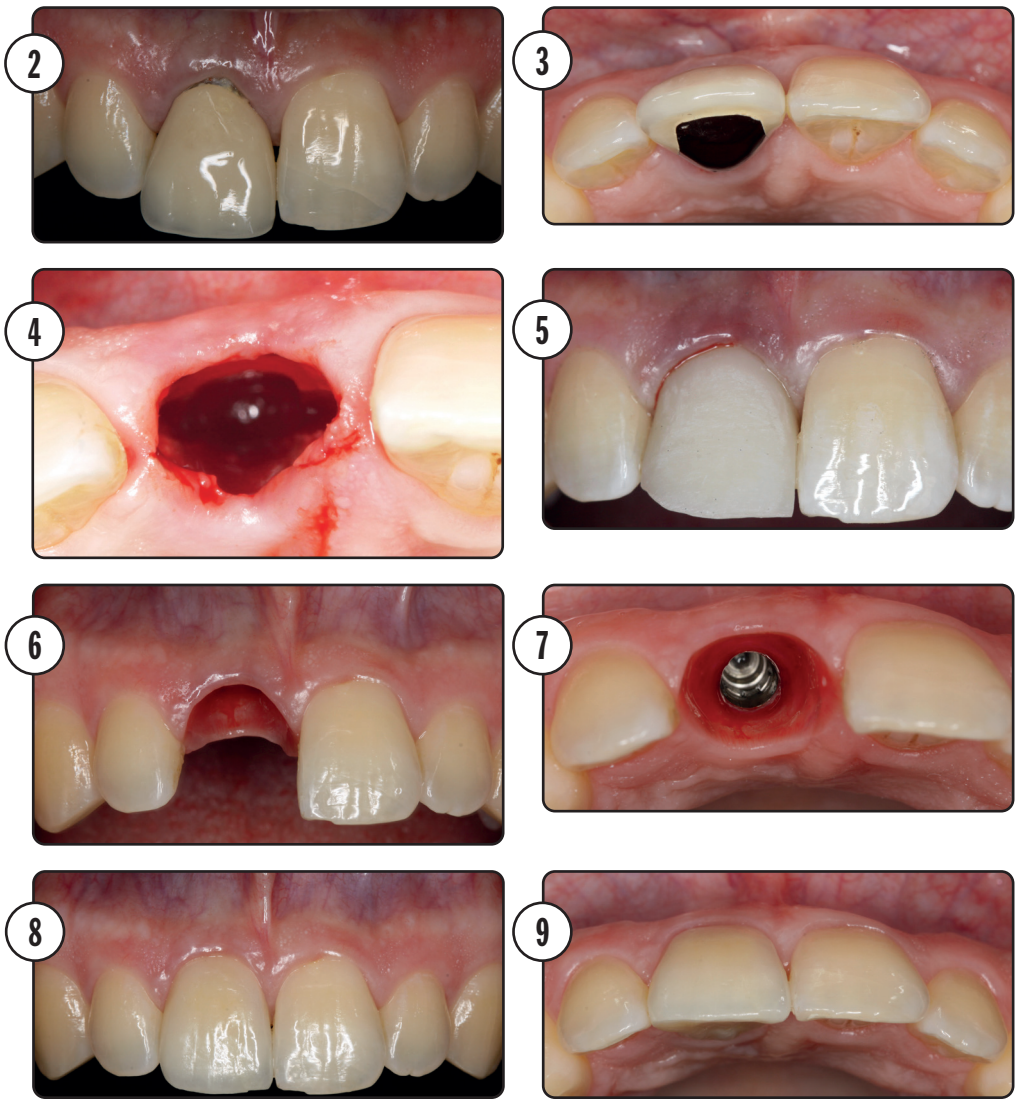

Afbeelding 1.
Vrij naar: Fürhauser et al., 2005

Afbeelding 2 en 3.
Intake kroon wortel fractuur

Afbeelding 4.
Preparatie dentine wortelschild

Afbeelding 5.
Met noodkroon

Afbeelding 6.
Voor plaatsen kroon na drie maanden

Afbeelding 7.
Dun biotype zacht weefsel

Afbeelding 8 en 9.
Nulmeting: geen volumeverlies, ondanks dun scalloped weefseltype

niek in vergelijking tot de conventionele immediaat implantaat procedure op de Pink Esthetic Score. Een zoektocht in PubMed is gedaan waarbij er 844 artikelen naar voren kwamen. De titels en abstracts van deze artikelen zijn gelezen en op basis van de selectiecriteria zijn er zes artikelen overgebleven. Daarbij is nog één artikel vanuit de referentielijst geïncludeerd. Uiteindelijk zijn zeven artikelen geselecteerd voor deze systematic review: vier randomized controlled trials (Bramanti et al., 2018, Sun et al., 2020, Abd-Elrahman et al., 2020, Santhanakrishnan et al., 2021), één cohort study (Abadzhiev et al., 2014), één pilot study (Kumar et al., 2021) en één comparative study (Hana, 2020). In totaal zijn 256 implantaten geïncludeerd in deze studie, waarvan 125 implantaten met de socket shield-techniek en 131 implantaten met de conventionele immediate implantaat techniek.

De selectiecriteria

- Publicatie in het Engels
- Randomized controlled trials (RCT), of controlled clinical trials (CCT)
- Onderzoek uitgevoerd op personen:
- ≥ 18 jaar oud
- in goede gezondheid
- implantaat na extractie ter vervanging van een tand in de esthetische zone
- Interventie: immediate implantaat volgens SST
- Vergelijking: immediaat implantaat òf uitgesteld een implantaat zonder SST
- Belangrijkste parameter: esthetiek van de mucosa volgens Pink Esthetic Score (PES)

10

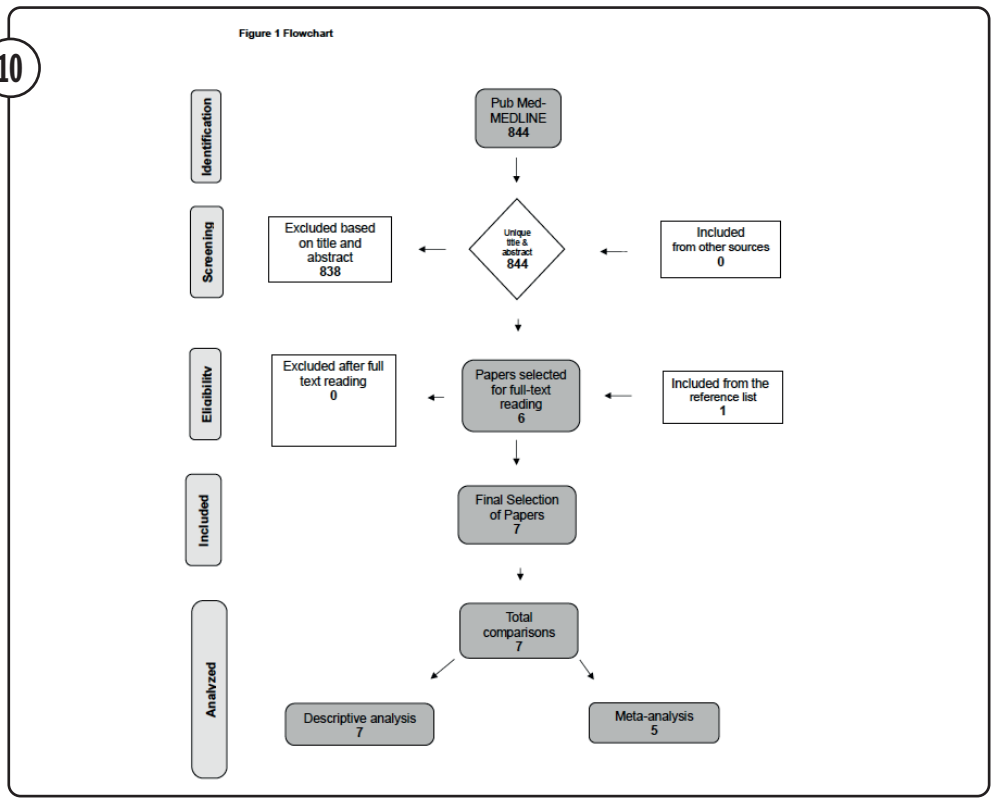

Resultaten

Een meta-analyse is uitgevoerd om de PES-scores te evalueren van de SST in vergelijking tot de CII. Er zijn vier forest plot analyses gemaakt. Uit drie van de vier analyses blijkt dat de SST significant effectiever en esthetisch beter is dan de CII. Bij aanvang vertoont de controlegroep een iets betere esthetiek, hetgeen tot uiting komt door een wat hogere PES-score bij baseline. Daarvoor wordt gecorrigeerd met een sub analyse. Als laatste valt het verschil tussen aanvang en resultaat af te lezen.

Op basis van de resultaten van de zes onderzoeken heeft het merendeel van de onderzoeken een significant verschil bewezen. Twee onderzoeken tonen aan dat er geen significant verschil is. Bij één studie was dit vanwege te weinig prescanning aan het begin van het onderzoek, wat mogelijk het beginpunt beïnvloedt. Ook kunnen de PES-scores lager uitvallen als de natuurlijke tand van zichzelf asymmetrisch was. De cohortstudie van Abadzhiev et al., 2014 bevatte minimale informatie en details over hoe de studie tot stand is gekomen en is om deze reden niet meegenomen in de resultaten.

Limitaties

Er zijn limitaties bij deze systematic review. Zo zijn er weinig studies geïncludeerd, een verklaring hiervoor is dat veel studies geëxcludeerd zijn doordat de socket shield-techniek niet vergeleken is met een controlegroep en er één specifieke uitkomstmaat is gebruikt. De meta-analyse bevat echter ook weinig studies, vanwege het gebrek aan data in de studies van verschillende auteurs. Daarnaast is er heterogeniteit tussen de verschillende studies aanwezig.

Conclusie

Duidelijk is dat een enkele casus met de socket shield-techniek een spectaculaire uitkomst kan geven, maar het ontbreekt bij casuïstiek meestal aan vergelijkingsmateriaal met een controlegroep. Deze systematic review over het gebruik van de socket shield-techniek voor het plaatsen van een implantaat includeert daarentegen wel een controlegroep en presenteert veelbelovende esthetische resultaten. Hogere Pink Esthetic Scores werden gevonden in vergelijking met de conventionele immediaat implantaat procedure.

Auteur: Stella van Gils

Operateur patiënt: Peet van Gils

Bronnenlijst opvraagbaar bij de redactie van Dentista